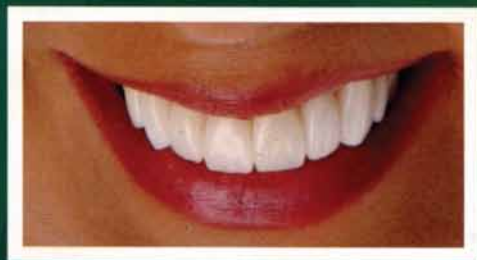

Георгий Азарин

**Стоматологические  
(зубные)  
имплантаты:  
мифы и реальность**

**все, что вы хотели узнать  
об имплантации зубов и немного больше**

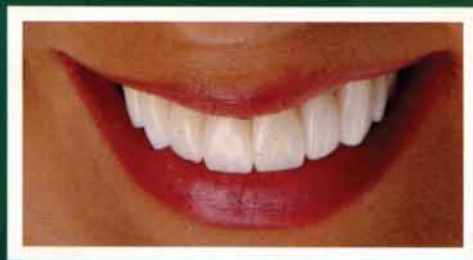

Санкт-Петербург, 2007

**Георгий Азарин**

**Стоматологические  
(зубные)  
имплантаты:  
мифы и реальность**

**Все, что вы хотели узнать  
об имплантации зубов и немного больше**



**Санкт-Петербург, 2007**



## Вместо предисловия

Здравствуйте!

Во время написания этой книги у меня не раз возникало желание переделать ту или иную главу, так как накапливалась информация, всплывали новые факты. Периодически я поддавался этому желанию и начинал переписывать снова и снова одно и то же. Но на каком-то этапе я понял, что корректировать написанное можно бесконечно. Все дело в том, что современная стоматология стремительными темпами движется вперед. Стоматологическая имплантология выделилась из хирургической стоматологии. В ней постоянно появляются новые методики и материалы. Поэтому я решил, что написанное должно остаться таким, как есть. Пусть через некоторое время эта книга потеряет научную новизну и будет только литературным произведением.

Я пытался писать понятным читателю языком — так, как я общаюсь на консультации с пациентами, когда доношу информацию об имплантации. Я постарался, насколько возможно,

избегать специальных терминов и понятий. А при необходимости по ходу текста объяснял значение употребляемых выражений и терминов.

Иллюстративный материал взят в большинстве случаев из «жизни». Это означает то, что все используемые фотографии — фотографии реальных работ с повседневного клинического приема. Эти снимки не редактировались «фотошопом», так как я считаю, что это нечестно по отношению к уважаемому читателю. Я старался не перегружать книгу иллюстрациями с операции по установке имплантатов сознательно. Многие фотографии заменены схемами.

Книга состоит из двух частей и множества глав. Читателю наверняка будет интересна одна особенность: эту книгу можно читать как с начала, так и с середины, а может быть, и с конца. Одна глава вытекает из другой, но при этом является самостоятельной и не зависит от предыдущей.

Выражаю огромную благодарность всем тем, кто поддерживал меня, кто помогал в претворении в жизнь моей давней мечты — написать эту книгу, тем, с чьей помощью я ее все-таки написал. Я благодарен тем, кто участвовал в сдержанном редактировании книги, начинавшейся с обыкновенной статьи.

Хочу выразить особую благодарность моим родителям за терпение и установку им имплантатов, а также моим коллегам: Екатерине Ульяновой, Роману Розову — за помощь в подготовке материала, компании «Oral-B» и лично Валентине Нестеровой — за содействие и предоставление материала, моему «гuru» Ольге Никитиной.

Отдельное спасибо Александру Смирнову из «Nobel Biocare» Russia.

*Георгий Азарин, хирург-имплантолог.*



## Глава I

*Доктор, а мне можно поставить штифт?  
Это один из самых часто задаваемых вопросов пациен-  
тами на консультации у хирурга-имплантолога.*

Эта книга — попытка внести ясность в вопросы стоматологической имплантации и жизни с имплантатами, а также объяснить, что это безопасно, комфортно и надежно.

Стоматология давно уже не является сферой деятельности цирюльников и брадобреев. Ранее основной заботой было обезболивание. Сегодня мы сделали лечение абсолютно безболезненным.



*Рисунок 1. Некоторые современные препараты, применяемые для местной анестезии.*

Успешно решены вопросы эстетики: сначала на смену металлическим коронкам пришли металлокерамические конструкции, а теперь и они вытесняются цельнокерамическими коронками, не содержащими металла и конструкциями на основе оксида алюминия и циркония. Мы боролись за приживление имплантатов. Боролись десятилетия и совершенствовали имплантат как высокотехнологичное изделие. Сейчас приживление — это норма, а утрата имплантата — редкость.

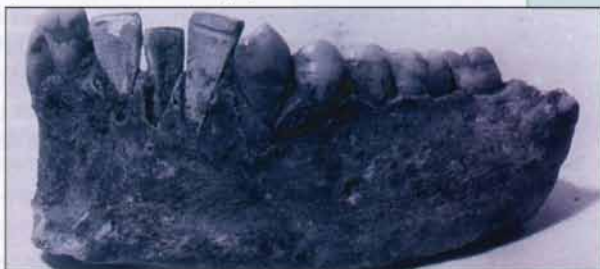Что уж говорить об эстетической стороне. Ортопед (читай протезист) в сотрудничестве с хирургом-имплантологом и зубным техником не делают зубы — они создают улыбки.

Красивая улыбка невозможна, когда не хватает зубов или с ними что-то не в порядке. Улыбка преобразует лицо: разглаживаются морщины, появляется уверенность, улучшается настроение. И теперь нет необходимости пользоваться съемным протезом или обтачивать (препарировать) здоровые зубы под металлокерамические коронки, чтобы зафиксировать на них мостовидный протез.

Проведем краткий исторический экскурс в вопросы стоматологической имплантации. Человечество с давних пор пыталось восстановить утраченные зубы. Они терялись в драках, войнах, в результате болезней.

В далеком прошлом отсутствующие зубы в переднем отделе челюстей восполняли кусками костей животных, частями морских раковин, изготавливали из дерева.

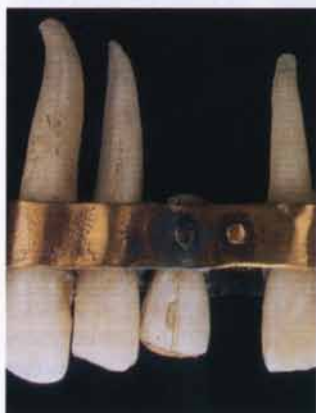**Рисунок 2.** Первый осеоинтегрированный имплантат на нижней челюсти с тремя имплантатами из морских раковин (600-й год н.э.), экспонат найден при раскопках в Гондурасе в 1931 году.



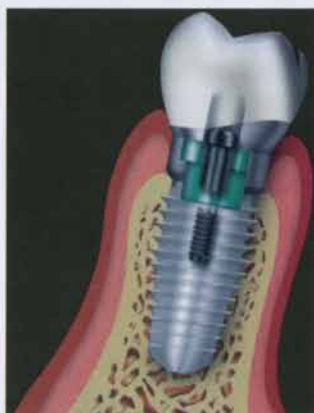К зубам привязывали металлические накладки. Они также восполняли утраченные зубы.



**Рисунок 3.** Протезы зубов, сделанные из слоновой кости, объединенные между собой золотой проволокой.



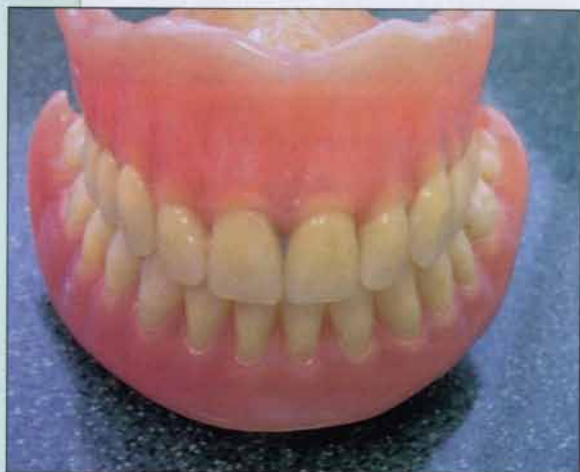
**Рисунок 4.** Удаленный зуб, прикрепленный к соседним с помощью золотой ленты.



**Рисунок 5.** Современный имплантат с установленной на него коронкой.

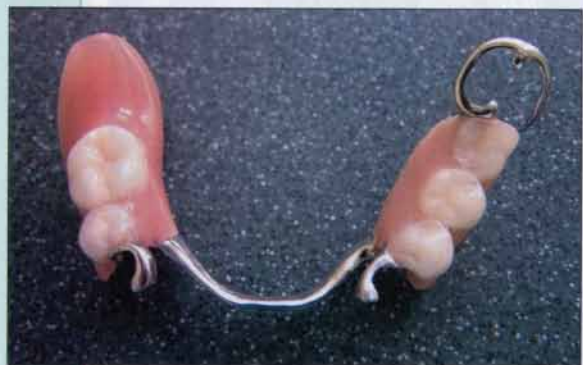Съемные протезы появились намного раньше имплантатов. Они изготавливались из пластмассы и фарфора, занимали значительный объем пространства в полости рта, были крайне неудобными, плохо фиксировались на челюстях, выпадали при разговоре, чихании и смехе. И что только не выдумывали люди для улучшения фиксации съемных протезов: это были и магниты, и пружины, и утяжелители...

Два съемных протеза (на рисунке) возмещают полное отсутствие зубов на верхней и нижней челюстях. Но верхний полный съемный протез закрывает все небо. Человеку с таким протезом приходится учиться разговаривать, принимать пищу с поправкой на закрытое небо.



**Рисунок 6.**

Съемные протезы могут частично улучшить эстетику, но они никогда не восстанавливают функцию жевания в полном объеме.



**Рисунок 7.**

Частичный съемный протез замещает несколько зубов на нижней челюсти. Он прикрывает частично подъязычное пространство и имеет замки или кламмеры (лапки) для фиксации на зубах.

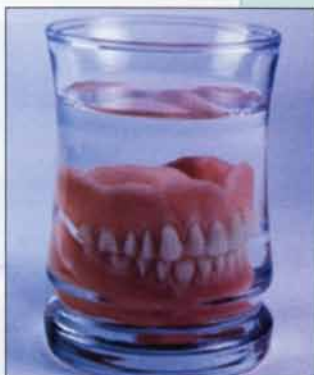

Раньше считалось, что протезы нужно снимать на ночь и хранить их в стакане с водой, что объяснялось свойствами пластмассы, из которой они изготавливались.

Современные съемные протезы лишены этого отрицательного свойства и могут извлекаться из полости рта только на период чистки.

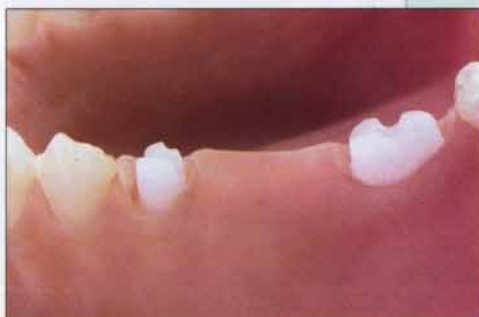Мостовидные протезы появились позже. Они предполагали obtачивание соседних здоровых зубов.

В 50-60 годы стали применять штампованные коронки. Технология их изготовления не отличалась точностью. По этой причине зубы быстро подвергались разрушению из-за кариеса под этими самыми коронками.

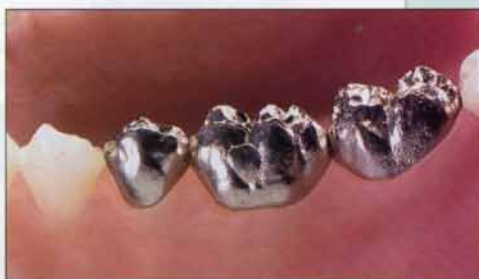

*Рисунок 8.*

*Рисунок 9. Изображение двух обработанных зубов возле отсутствующего для изготовления мостовидного протеза с двумя опорами.*



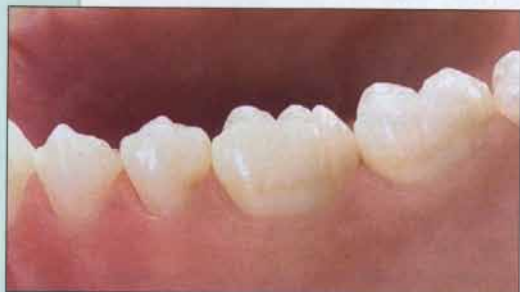*Рисунок 10. Дефект восстановлен мостовидным протезом, изготовленным из штампованных/литых коронок. Зубы выглядят неестественно.*



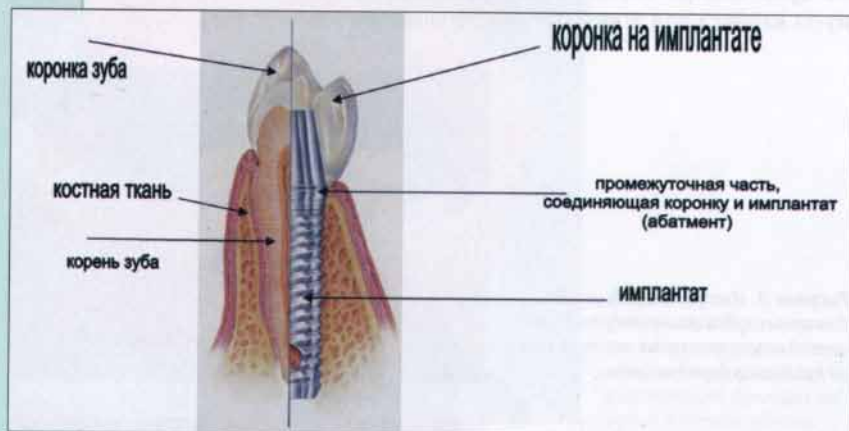
На смену металлическим коронкам пришли металлокерамические коронки. Эта методика также имеет недостатки. Постановка металлокерамических конструкций требует значительной обработки, то есть obtачивания соседних с



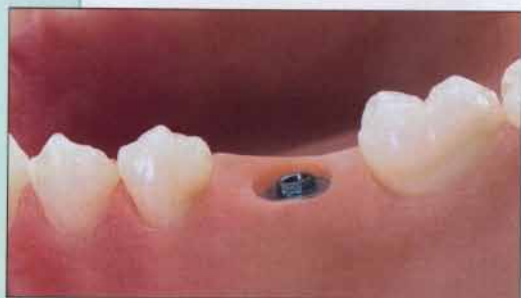дефектом зубов. Чаще всего из них приходилось удалять нерв перед протезированием. Кроме того, мостовидные протезы перегружают опорные зубы, тем самым сокращается срок их службы.



**Рисунок 11.** Дефект восстановлен мостовидным металлокерамическим протезом. Данная конструкция эстетична и пригодна для протезирования в любых участках полости рта.

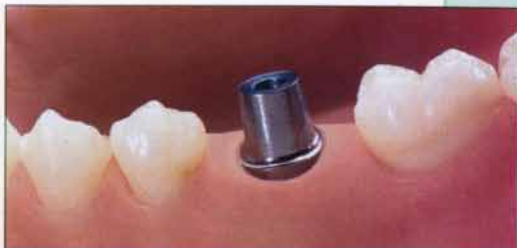

**Рисунок 12.** Элементы, составляющие зуб и имплантат. Отличия и сходства.

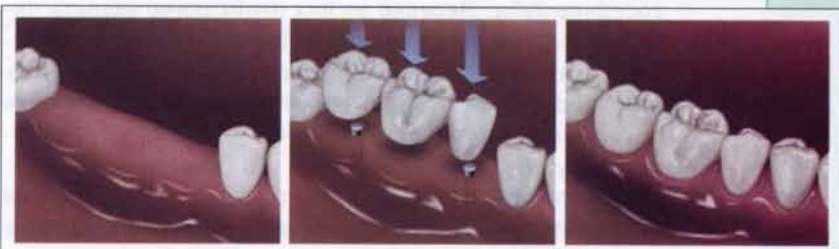
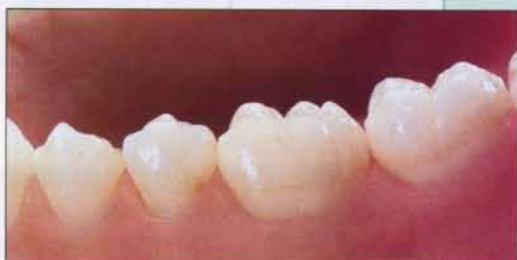
**Рисунок 13.** Пример восстановления одиночно отсутствующего зуба с применением методики имплантации. Данная методика позволяет избежать обработки соседних зубов: их не надо будет обтачивать, и они останутся «живыми». Срок их службы не изменится.

**Рисунок 14.** Установка промежуточной части в имплантат. Она соединяет имплантат и коронку, устанавливаемую на него.




**Рисунок 15.** Коронка на имплантате. По цвету и форме не уступает своим собственным зубам.



**Рисунок 16.** Мостовидная конструкция с опорой на два имплантата.

В шестидесятих годах прошлого столетия после открытия явления остеоинтеграции по вопросам восстановления утраченных зубов появились новые точки зрения. Остеоинтеграция — это сращение живого с неживым.

Имплантаты из стекла, золота, керамики практически не приживались, следовательно, шел поиск более подходящего материала. Им оказался титан, не вызывавший воспаления и надежно фиксирующийся в костной ткани. Появились пластинчатые имплантаты из титана, затем цилиндрические, винтовые. Имплантаты уже перестали относиться к области экспериментов и в настоящее время приобретают все большую и большую актуальность.



**Рисунок 17.** Пластиночные имплантаты, которые были удалены из-за функциональной несостоятельности. Они не могли нести жевательную нагрузку, так как были подвижны.

### Итак, а что вместо?

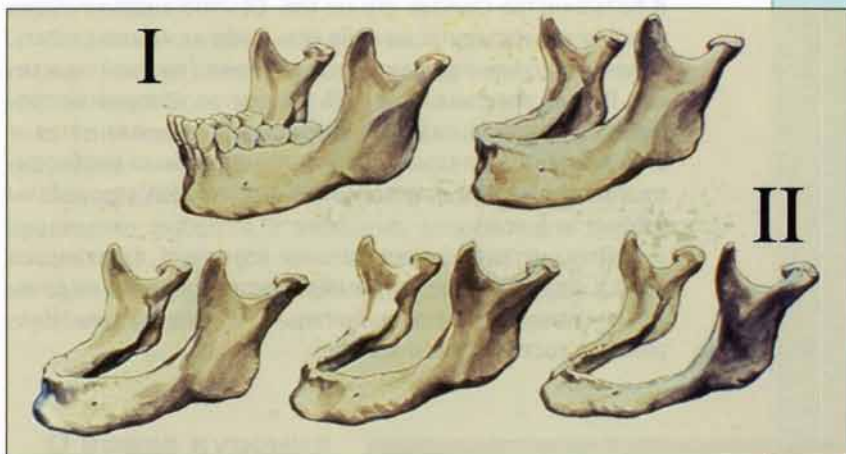
Большинство людей все еще предпочитают устанавливать мостовидные, или съемные протезы. Для установки мостовидного протеза необходимо обточить опорные соседние зубы. Нередко из них необходимо удалить питающие их сосуды и нервы. Это приводит к хрупкости зубов, а также значительно возрастает риск возникновения осложнений в виде гранулемы или кисты. А ведь большинство обтачиваемых зубов — это здоровые, хорошие зубы.

Ну а съемные протезы? Дело в том, что они опираются на десну, которая абсолютно не приспособлена к восприятию жевательной нагрузки. При жевании под съемным протезом возникает сдавление сосудов, питающих подлежащую костную ткань, что в свою очередь приводит к повышенной атрофии (безвозвратной убыли) кости. Кроме этого, костная ткань атрофируется еще и потому, что не получает стимуляцию нагрузкой от съемного протеза. Стимуляция кости происходит собственным корнем зуба или имплантатом. Атрофия костной ткани приводит к ухудшению фиксации съемных протезов, а также влияет на внешность пациента. Губы западают, углубляются носогубные, подбородочные складки, уголки рта опускаются, в них появляются заеды, красная кайма губ становится тоньше, вокруг губ появляется большое количество морщин.

У некоторых пациентов рассасывание кости достигает критических значений, в результате чего нарушается деятельность височно-нижнечелюстного сустава, появляются



самопроизвольные боли и боли от ношения протеза. Нерв выходит на поверхность нижней челюсти и проходит в месте наложения основания съемного протеза.



**Рисунок 18.** Усадка кости как результат потери зубов.

*I-Нижняя челюсть с зубами.*

*II-Нижняя челюсть через 21 год после потери зубов.*

*Значительная утрата костного массива.*

## **Почему не все нуждающиеся в имплантатах люди пользуются услугами хирурга-имплантолога**

Чаще всего на первый план выходит стоимость имплантата и всех расходных материалов, необходимых для его установки. Вторая очевидная, на мой взгляд, причина — это страх. Страх, который возникает перед неизведанным. Когда человек не знает, что будет дальше, он на всякий случай боится. Еще одна причина, которая постепенно отходит на второй план — отсутствие адекватной информации, передаваемой врачами смежных специальностей пациенту.



**Рисунок 19.** Просто некоторым имплантаты пока не нужны.



Врачи, не имеющие опыта и не обладающие достаточными знаниями, зачастую говорят пациентам, что им имплантаты не подойдут и что им нельзя их установить технически. В большинстве случаев это не так. Обычно анатомические условия для имплантации либо есть, либо их можно создать, например, путем подсадки костной ткани (костной пластики). В моей практике было 64% пациентов, которым не требовалась костная пластика для установки имплантатов и 25% пациентов, которым костная пластика была необходима и она сочеталась с установкой имплантатов (*приведены данные за 5 лет*).

Итак, установка имплантатов возможна практически всегда. Единственное уточнение: иногда она должна сочетаться с какими-либо дополнительными процедурами. Например, с костной пластикой.

### **Для полноценного ознакомления с зубными имплантатами стоит отметить показания и противопоказания для имплантации**

#### ***Итак, показания:***

Любое отсутствие хотя бы одного зуба. Здесь не имеется в виду утраченный зуб мудрости. Восьмые зубы восстанавливать не нужно.

Неудобство во время ношения съемных протезов или сама перспектива протезирования подобными конструкциями тоже может стать причиной для имплантации.

#### ***Перечень противопоказаний несколько длиннее:***

Беременность и период кормления. Во время беременности не рекомендуется рентгенологическое обследование. Кроме того, имплантация сопровождается приемом медикаментозных препаратов, что может плохо сказаться на беременности и формировании плода. Беременной или кормящей женщине лучше отложить имплантацию.

Противопоказанием считается патология эндокринной системы в некомпенсированной стадии. Это противопоказание относительное. У меня есть несколько пациентов, по-

лучивших имплантологическую помощь, больные сахарным диабетом долгое время, но которые неукоснительно выполняют рекомендации эндокринолога и следят за уровнем сахара в крови.

Патология щитовидной железы в компенсированной стадии также не является противопоказанием к дентальной имплантации. Если пациент получает заместительную терапию, то никаких проблем с приживлением имплантатов, скорее всего, не будет.

При необходимости врач-имплантолог может назначить проведение анализов, а возможно, консультацию другого специалиста. Но все же нужно отдавать себе отчет в том, что ни один анализ не в состоянии предсказать судьбу и срок службы имплантата. Мы можем только предполагать.

## О вреде курения

Почему плохо устанавливать имплантаты курящим пациентам? На это есть несколько причин.

Местное раздражающее действие высокой температуры с токсичным действием смол, содержащихся в сигаретах, вызывает замедление процессов регенерации (заживления). Отрицательную роль играет и никотин, который перераспределяет кровоток — резко спазмируются сосуды, возникает нарушение питания тканей.

У курящего пациента, по статистике, через 5 лет функционирующими останутся от 86% до 90% имплантатов, а через 10 лет — только 75%-80% (С. Mich).

В обычной ситуации, т.е. когда пациент практически здоров, десятилетнюю выживаемость имеют 95% имплантатов. Это означает, что из 100 установленных имплантатов через 10 лет будут функционировать 95. Объясняют это следующие факторы.



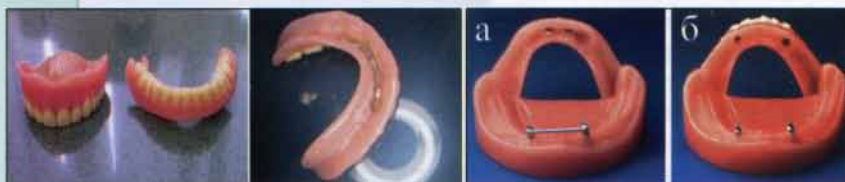
Рисунок 20. Отличная доминиканская сигара.

## Возраст

Верхней границы возраста для имплантации не существует. Моей самой старшей пациентке 78 лет. Ей надоело, что протез с нижней челюсти постоянно падает при разговоре. Она его теряла на протяжении последних семи лет пять раз! Верхний протез фиксировался за счет «присасываемости», а нижний был плавающим, так как зубов на нижней челюсти не было. Пациентка от этого устала и, наконец, обратилась в клинику с просьбой сделать что-нибудь. В результате ей было установлено 4 имплантата на нижней челюсти для балочной фиксации протеза. Данный тип крепления обеспечил еще и стабилизацию — протез надежно зафиксирован на своем месте как в покое, так и во время функционирования, что было так важно для пациентки.



*Рисунок 21. Балочная система фиксации съемного протеза на четырех имплантатах (гипсовая модель нижней челюсти).*



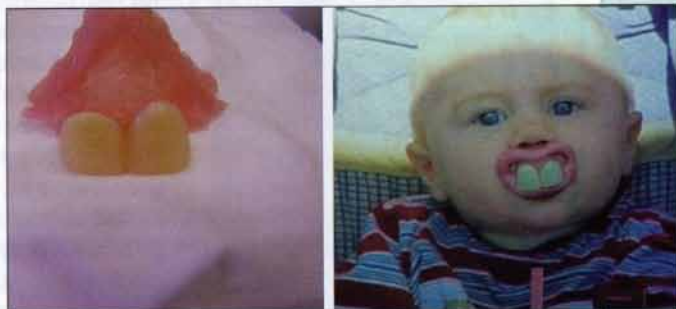*Рисунок 22. Протез нижней челюсти имеет в своем основании ответную часть к балке (а, б).*

В юном возрасте устанавливать имплантаты можно только после окончания роста челюстных костей. У девушек этот процесс заканчивается в 16-18 лет, а у юношей чуть позже, годам к 18-20.



Если ребенок по каким-то причинам потерял один или несколько зубов, необходимо восполнить дефекты зубного ряда с помощью специальных протезов для детей, которые не будут мешать росту челюстей и при этом обеспечивать профилактику деформации зубных рядов, плоскости смыкания, т.е. не позволят сместиться зубам в сторону дефекта.

**Рисунок 23.**  
Профилактический протез.

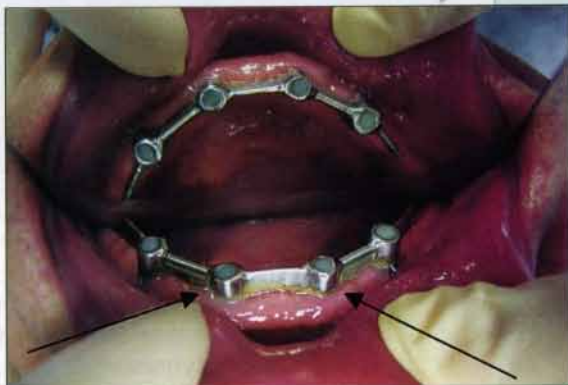

### Плохая гигиена полости рта

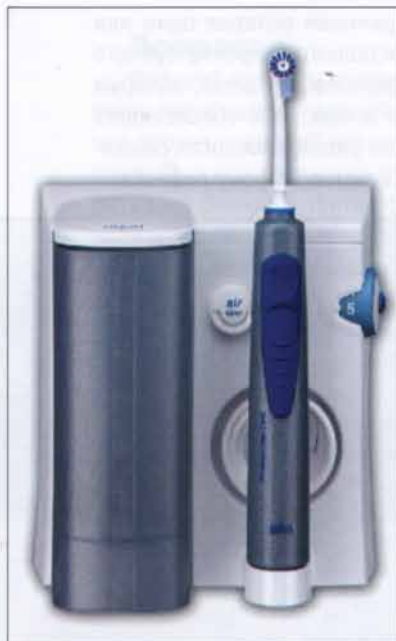Как выглядит неопрятный человек? А грязные или пыльные ботинки?

Конечно, плохо. Есть общепринятые правила — здороваться при встрече, прощаться, мыть руки перед едой. Это естественно, как чистить зубы. Несмотря на то, что имплантаты сделаны из металла и кариеса на них никогда не будет, впрочем, как и пульпита (воспаления нерва в зубе), все равно необходимо чистить их так же, как и зубы. Минимум два раза в день. Желательно использование ирригатора для полости рта. Более подробно на гигиене мы остановимся позже.

**Рисунок 24.** Стрелками обозначено наличие твердых отложений (камней) на нижней части балки.

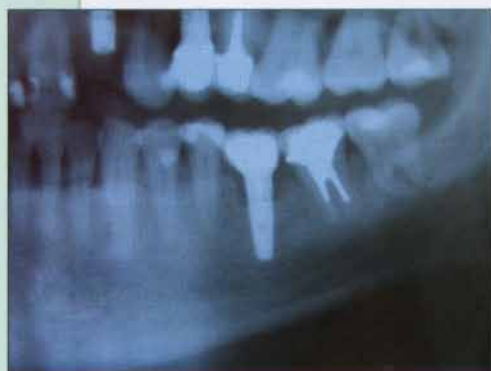




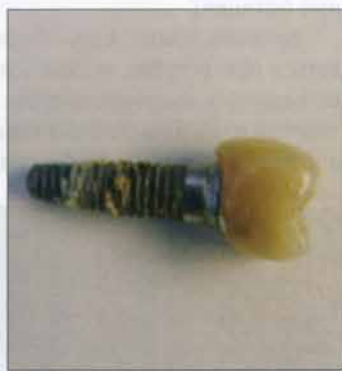
**Рисунок 25.** Ирригатор для полости рта.

Неприятность заключается не только в наличии налета и запахе изо рта. Главная опасность — в воспалении десны, которое появляется от зубного налета и камня. Слизистая оболочка десневого края воспаляется, кровоточит, нарушается барьерная и защитная функции десны в области имплантата, что приводит к проникновению микроорганизмов. Костная ткань челюсти пытается отгородиться от этого воспаления и начинает уходить вниз, т.е. рассасываться вокруг имплантата. С течением времени, а этот процесс может идти несколько лет, имплантат приобретает подвижность и выпадает.



**Рисунок 26.**



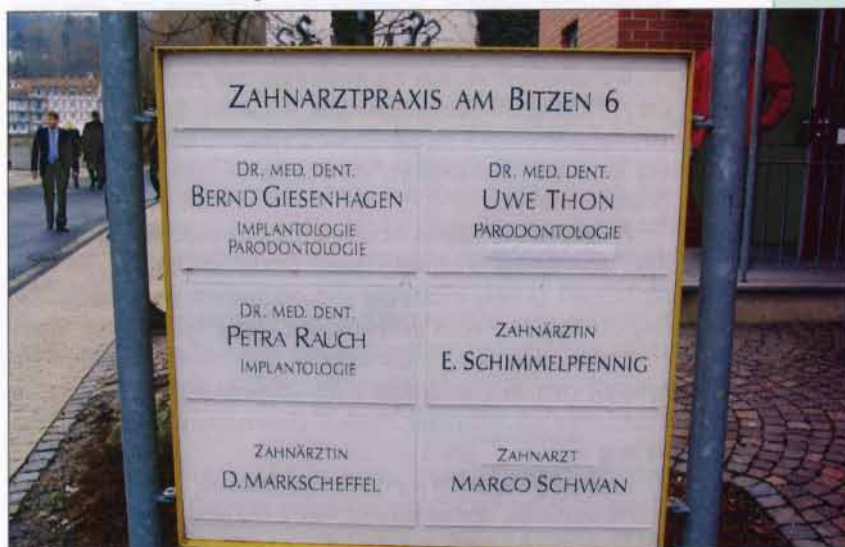**Рисунок 27.** Удаленный имплантат с коронкой. Одна из причин — плохая гигиена полости рта.

Если пациент не хочет ухаживать за своими зубами, ему не стоит устанавливать имплантаты. Имплантаты могут восстановить утраченные зубы, красивую улыбку, способность жевать. Но они не скроют морщины, не вернут

молодость, какими бы белыми ни были коронки на имплантатах.

К ортопеду, с которым я сотрудничаю, обратилась пациентка с просьбой улучшить ее зубы. Речь шла о замене всех коронок на зубах, установке большого количества имплантатов. Имплантаты прижились, настал черед их протезировать. Но сколько ни было попыток сделать эти коронки такими, какими их видела пациентка, ей все не нравилось. В итоге она не смогла получить то, что хотела. Это повлекло за собой конфликт и депрессию. Имплантаты здесь, естественно, ни при чем.

### **Итак, с чего все начинается? С выбора стоматологической клиники и врача-имплантолога**



*Рисунок 28. Клиника в Германии.*

Выбирать клинику по интерьеру неправильно. Выбирать надо врача. Естественно, что специалист высокого класса не будет работать в сомнительной клинике в полуподвальном помещении, однако возможна и обратная ситуация, когда врачи без опыта работают в известных клиниках.

Перед тем, как довериться кардиологу-хирургу, вы наверняка спросите его о том, сколько он провел операций, в том числе успешных. Так же стоит поступить и в нашем с вами случае. Стоит выяснить, сколько врач установил имплантатов, какой у него стаж работы, где он учился. Ни в коем случае не надо стесняться спрашивать, боясь «обидеть» доктора. Врач будет рад ответить на все вопросы, что поможет установить хорошие, доверительные отношения. Это очень важно потому, что в течение долгого времени вы будете связаны с доктором, а именно, до окончания функционирования имплантатов. Доверие пациента врачу — залог успеха будущего лечения.

Также стоит выслушать ваших знакомых, соседей, коллег и их рекомендации. Лучше спросить нескольких человек, так как мнение одного зачастую ошибочно.

## **О мифах и реальности**

В стоматологии, как и в любой другой профессии, существует множество легенд, мифов, небылиц. Если спросить у 10 человек, боятся ли они лечить зубы, то 8 из них ответят, что да. А еще они скажут, что боятся не столько терапевта, сколько хирурга.

Информация порой искажается с точностью до наоборот. Однажды я стал невольным свидетелем того, как мать объясняла своему отпрыску необходимость лечения зубов. Она сказала, что если ребенок не сядет в кресло и не будет спокойно сидеть, то дядя доктор сделает ему больно. Не лучший способ убеждения и повышения мотивации. Такое поведение воспитывает страх к стоматологу с малолетства на всю жизнь.

### **Миф первый. Это мучительно больно**

Не больнее, чем лечить кариес с современной анестезией. Не больнее, чем чистить зубы и снять с них налет. Многие пациенты спрашивают: «А есть ли у вас что-нибудь иное, не новокаин?» Практически ни одна клиника города не работает с новокаином. Современные анестетики, например, тот же широко известный ультракаин, в 6-8 раз сильнее по обезболивающему эффекту, чем новокаин. Анестетики безопасны, просты в применении, они стерильны, не вызывают аллергических реакций, не имеют противопоказаний к применению и очень эффективны. По желанию па-



циента и отсутствии противопоказаний имплантация может быть выполнена и под общим обезболиванием (наркозом).

#### **Миф второй. Это бесконечно долго**

Как правило, если пациент спрашивает о том, как долго продлится имплантация, я задаю вопрос: «А вы хотите быстро или хорошо?» Долго или быстро — это относительные понятия. На установку одного имплантата, как правило, требуется от 20 до 40 минут, что значительно меньше, чем качественное лечение пульпита коренного зуба с тремя каналами. Естественно, многое зависит от анатомических особенностей челюсти, позиции имплантата, психо-эмоционального состояния пациента.

#### **Миф третий. Все одинаковые!**

Как известно, не все йогурты одинаково полезны. И это правда!

Все имплантаты изготавливаются из титана, на сегодняшний день это единственный материал, который гарантирует успешное приживание имплантата, или, выражаясь научным языком, остеоинтеграцию. Существенный разброс цен на имплантаты обусловлен тем, насколько глубокие научные исследования, многочисленные клинические испытания, высокотехнологичное производство и годы наблюдений за результатами скрываются за той или иной торговой маркой. Это то, от чего зависит качество имплантата. Все точно так же, как и в повседневной жизни: если вы приобретаете вещь, произведенную в подвале кустарным способом, можете ли вы рассчитывать на приличный срок эксплуатации, не говоря уже о гарантиях? У нас всегда есть выбор, но нельзя забывать о простой истине: скупой платит дважды.

#### **Миф четвертый. Они не приживаются или часто отторгаются**

Кто вам это сказал? Знакомый, который видел рекламу по телевизору? Официальная статистика гласит, что приживаются около 96-98% имплантатов у людей относительно здоровых, без тяжелой патологии эндокринной системы и обменных нарушений, т.е. отторгаются от 2 до 4 имплантатов из 100 установленных. 100% гарантии не может быть по определению. От 85% до 87% имплантатов доживают до 25-летнего возраста. Это не просто цифры. За ними стоят серьезные исследования и мировой опыт, они нашли реальное подтверждение и в моей клинической практике. Вот и спросите себя, что перевешивает — риск в 2-4% или перспекти-



ва носить всю оставшуюся жизнь съемный протез и обтачивать здоровые зубы под металлокерамические коронки? Может быть, стоит попробовать? К съемному протезу вернуться всегда успеете.

Без сомнения, научно-технический прогресс не стоит на месте, ведутся поиски новых способов возмещения утраченных зубов, когда-нибудь человечество сможет победить коварный кариес, расправится с непобедимым пока пародонтозом, возможно, научится выращивать новые зубы. Но на сегодняшний день, несомненно, протезирование на имплантатах является самым современным, функционально полноценным, высокоэстетичным и щадящим по отношению к зубам методом протезирования.

### **О причинах, побудивших пациентов согласиться на имплантологическое лечение, можно говорить долго**

Есть пациенты, работа которых связана с постоянным длительным общением, и они не хотят испытывать дискомфорт во время разговора. У других повышен рвотный рефлекс, и они не могут пользоваться съемными протезами. Мне была направлена на имплантацию пациентка, которая в течение трех месяцев мужественно пыталась привыкнуть к протезам. Она думала, что может преодолеть рвотный рефлекс. Через три месяца пациентка сдалась и попросила своего ортопеда направить ее на имплантацию, дабы избавиться от протеза с закрытым небом. Есть те, кто стесняется улыбаться со съемными протезами из-за их несовершенной эстетики.

Нельзя откладывать имплантацию и протезирование «на потом». Если после удаления не восстановить утраченный зуб, то через некоторое время, к сожалению, перемещение зубов, т.е. деформация зубных рядов начнет мешать жить и жевать, дефект будет замечен окружающим, а лечение будет и дольше, и дороже.

Итак, пациент обращается в клинику. Его общение начинается с администратора, который записывает его на консультацию к ортопеду и хирургу-имплантологу для осмотра и составления плана лечения.

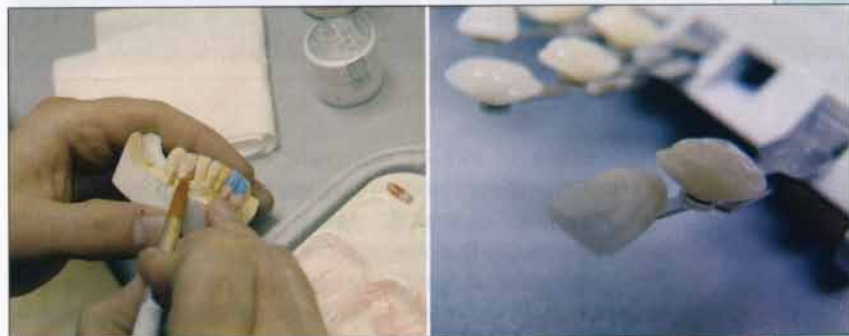На консультации необходимо рассказать врачу о видении вами процесса лечения, о том, что хотелось бы получить в итоге. Доктору необходимо определить, совпадают ли его технические и эстетические возможности с пожеланиями пациента.

Я обычно спрашиваю пациента о том, как он видит результат нашей совместной работы. Ведь не только врач, но и пациент принимает активное участие в достижении качественного результата лечения.

Бывают ситуации, когда длительное воспаление десен приводит к значительному рассасыванию кости, в результате чего изготовление эстетически полноценного протеза невозможно без дополнительной процедуры по наращиванию кости. Готов ли пациент к такому результату лечения? Об этом стоит подумать имплантологу и ортопеду (доктору, занимающемуся изготовлением зубных протезов) заранее.

### **К слову о тех, кто помогает достичь оптимального эстетического результата при протезировании на имплантатах**

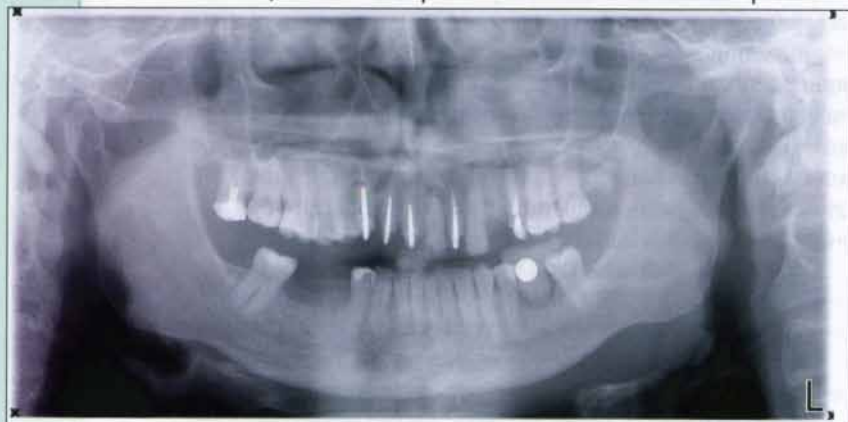Если имплантолога и ортопеда-стоматолога пациент видит в процессе лечения часто, то зубной техник работает в зуботехнической лаборатории, вдали от посторонних глаз. Еще справедливости ради нужно вспомнить и об ассистенте, спутнике врача. Без их совместной, слаженной и четкой работы невозможно добиться хорошего результата.



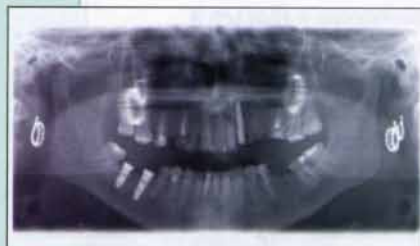
*Рисунок 29. Создание «новых» зубов.*

На приеме у имплантолога доктор задает дополнительные вопросы. Планирование лечения зависит от множества факторов. Например, большое значение имеет тот факт, при каких обстоятельствах произошла утрата зубов: пародонтит и воспаление десны или острая травма в результате удара.

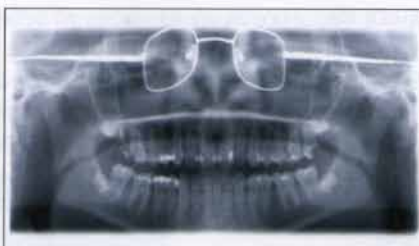Затем доктор переходит к осмотру, при необходимости назначает дополнительное рентгенологическое обследование. Оценивает панорамный снимок всей полости рта.



**Рисунок 30.** Ортопантомограмма с калибровочным шаром для оценки истинной величины костной ткани над нижнечелюстным каналом.



**Рисунок 31.**

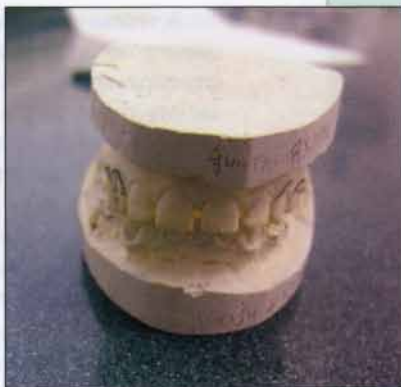

**Рисунок 32.**

Зачастую ко мне на консультацию приходят пациенты без ортопантомограммы (панорамного снимка), и я им предлагаю его сделать. В ответ на это я встречаю недоумение и утверждение о том, что снимки уже делались в большом количестве. Имеются в виду, естественно, внутриротовые снимки. По внутриротовым дентальным снимкам невозможно оценить высоту костной ткани, а значит, запланировать длину устанавливаемого имплантата. Без снимка не-

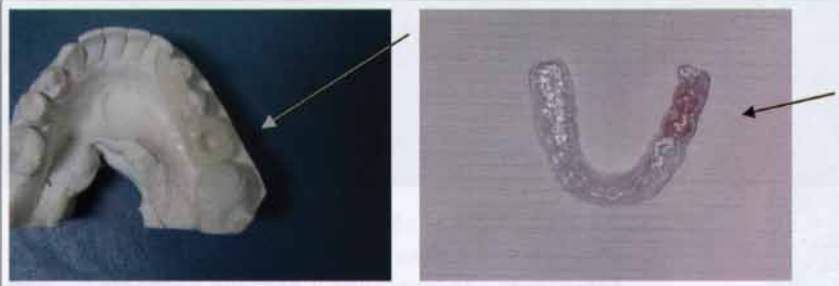


возможно оценить положение соседних зубов, верхнечелюстных пазух, полости носа. Иногда в качестве дополнительного метода диагностики рекомендуется провести компьютерную томографию. Как правило, на этом же приеме или до приема хирурга-имплантолога снимаются оттиски с обоих зубных рядов. Зубной техник отливает модели челюстей, и специалисты: ортопед, хирург и техник — планируют имплантологическое лечение.



*Рисунок 33. Диагностические модели верхней и нижней челюстей.*

Почти во всех случаях постановки имплантатов техник заранее изготавливает хирургический шаблон. Этот шаблон моделирует отсутствующие зубы у пациента, устанавливается в полость рта перед имплантацией и четко указывает врачу место установки имплантата.



*Рисунок 34. Хирургический шаблон. Стрелками обозначены места установки имплантатов.*

## Белое и розовое

Небольшое отступление от темы. Раньше, десятилетия назад, основной заботой было приживление имплантатов. Это являлось точкой отсчета в планировании протезирования с опорой на имплантаты. Проблемы, связанные с приживлением, были успешно преодолены. В настоящее время основное внимание уделяется эстетике «белого» и «розового».



Эстетика «белого» — внешний вид коронки, того, что пациенты называют зубами. Коронки бывают различными: штампованные, комбинированные (имеют только историческое значение), металлокерамические, в основе которых металлический колпачок, покрытый керамикой. Металл может быть драгоценный и обыкновенный. В последнее время стали пользоваться спросом, и это объяснимо, безметалловые коронки, коронки на основе оксида циркония. Безусловно, это самая высокоэстетичная коронка, она достаточно прочна, но технология изготовления крайне затратна, ввиду чего ее стоимость весьма высока.

Эстетика «розового» — это эстетика идеального контура десны. Планирование имплантации ориентировано на создание идеального десневого края, прилегающего к коронке.

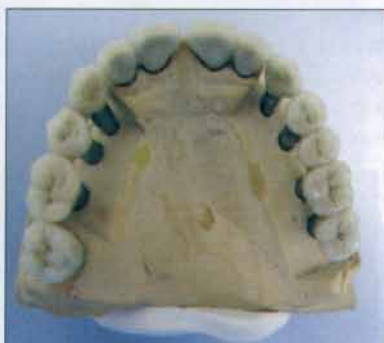
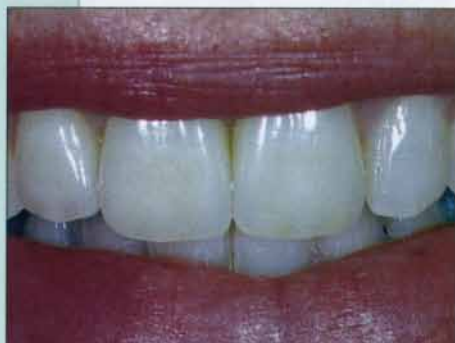
Рисунок 35. Эстетика.

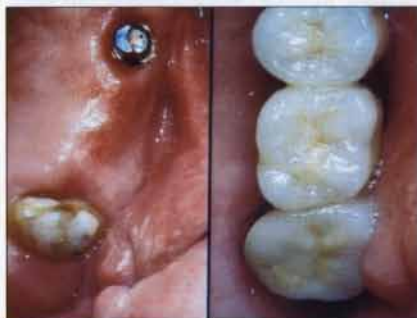Адекватное планирование и ведение имплантологического лечения невозможно без еще одного участника — пародонтолога. Все пародонтологические проблемы — проблемы с десной — должны быть решены до имплантации. Иногда лечение десны занимает 2-4 месяца. Очень важно следить за хорошим уровнем гигиены полости рта не только до установки имплантатов, но и после. Десна — единственный механический барьер между микроорганизмами, живущими в полости рта, и имплантатом. Поэтому, если эта граница ненадежна, мы не можем рассчитывать на длительный срок службы имплантатов.

На консультации врач также определяет количество имплантатов, их позицию, необходимость дополнительных

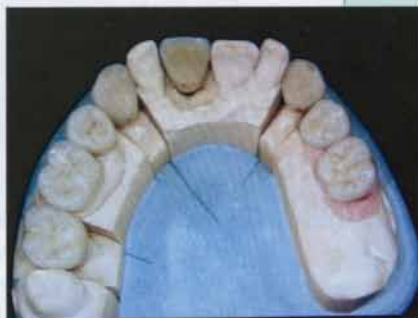манипуляций в виде пластики десны или увеличения количества костной ткани. Иногда сначала идут подготовительные процедуры, ну а затем, через некоторое время, непосредственно имплантация.

**Итак, типы протезов на имплантатах:**

- одиночные коронки,
- мостовидные протезы,
- полный съемный протез на балке,
- полный съемный протез на шариковых клипсах (замковых креплениях),
- условно-съемный протез.



*Рисунок 36. Мостовидный протез, фиксированный на имплантате и зубе.*



*Рисунок 37. Разные типы конструкций на имплантатах.*

Нежелательно объединение зуба и имплантата в одну конструкцию, так как подвижность имплантата меньше подвижности зуба.

От типа конструкции зависит:

- стабильность,
- фиксация,
- простота гигиены,
- стоимость.

Дата процедуры имплантации назначается заблаговременно, впрочем, как и антимикробная терапия. По исследованиям некоторых авторов, нет различий в эффективности назначения антибиотиков за одни сутки до имплантации или же в день имплантации. Курс, как правило, длится 5-7 дней.

После установки имплантатов необходимо также принимать противовоспалительные, обезболивающие и антигистаминные препараты.

Если пациент принимает какие-либо препараты по назначению других специалистов, имплантолог должен быть предупрежден об этом. Некоторые препараты могут повлиять на процесс заживления и течение послеоперационного периода.

Установка одного имплантата в среднем занимает 15-20 минут. Если имплантация сопряжена с костной пластикой, то дольше.

По выбору пациента или по показаниям все манипуляции могут выполняться под общим обезболиванием или местной анестезией. Если пациент имеет высокий уровень тревожности, проще говоря, боится или имеет аллергию к местноанестезирующим препаратам, либо объем операции большой, среди всех методов обезболивания выбирают наркоз.

Современные препараты, используемые для проведения медикаментозного сна, не оказывают галлюциногенного эффекта, не угнетают функцию дыхания, кровообращения. На протяжении нескольких лет я практикую лечение под наркозом. По моему опыту, при лечении под наркозом отеки и болевой синдром выражены намного меньше, чем у пациентов с таким же объемом лечения, но под местной анестезией.

Но и у этого метода обезболивания есть свои противопоказания.

## **Установка имплантатов**

Стандартная методика достаточно проста и легко выполняется.

Она включает в себя анестезию (обезболивание), раскрытие десны, подготовку места под имплантат, установку самого имплантата и в заключение постановку заглушки, если планировалось открывать имплантат позже.

Возможна постановка формирователя десны вместо заглушки, и тогда протокол называется одноэтапным. Постановка формирователя десны, или как его еще называют «заживляющего абатмента», избавляет пациента от разреза десны на втором хирургическом этапе.

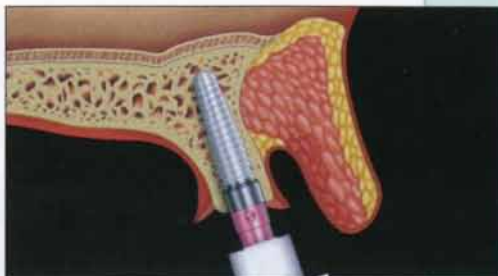


Последнее время получила широкое распространение и используется все чаще и чаще одноэтапная методика с постановкой сразу временного абатмента. Он является промежуточной частью, соединяющей имплантат с временной коронкой.

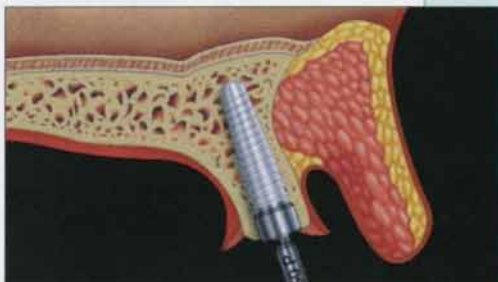
Постановка той самой временной коронки позволяет пациенту свести к минимуму время пребывания без зубов, а значит, быстрее адаптироваться социально, не выпадать из рабочего графика.

### **Установка имплантата, если зуб был удален давно**

Чаще всего возникают ситуации установки имплантатов в участках челюсти, где зубы были удалены давно. Самый быстрый и простой протокол, если нет необходимости в одномоментном наращивании кости.



*Рисунок 38. Установка имплантата.*



*Рисунок 39. Установка заглушки.*

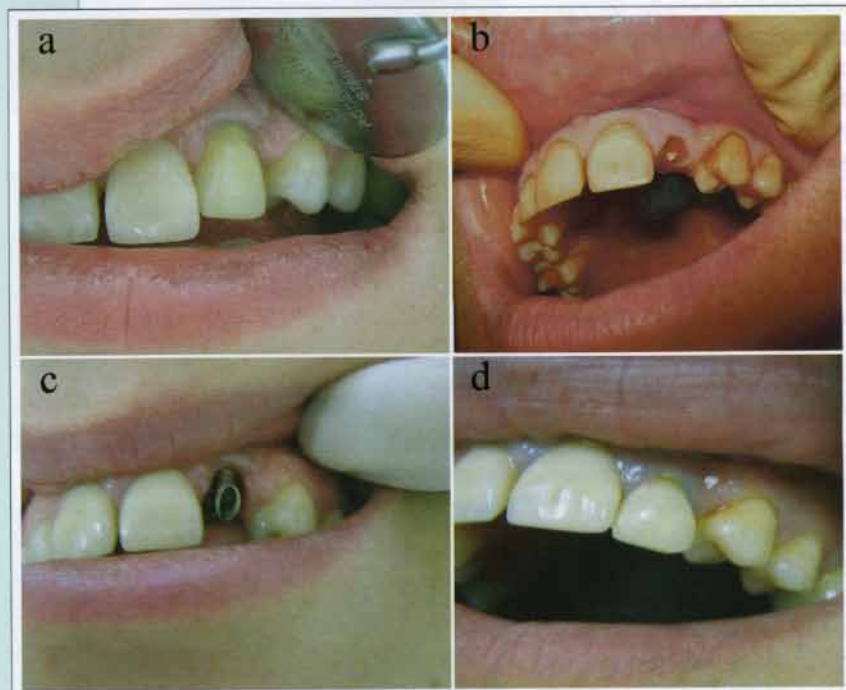

*Рисунок 40. Формирователь десны.*

### **Установка имплантата в лунку удаленного зуба — одномоментная имплантация**

В этом случае происходит бережное, минимально травматичное удаление корня зуба или просто зуба, обработка места для будущего имплантата и установка самого имплантата. Для будущей имплантации вообще очень важно то, ка-

ким было предшествующее удаление: травматичным или щадящим, нетравматичным. Поэтому если вы планируете заниматься протезированием с опорой на имплантаты, лучше удалять зубы у того же хирурга, который будет устанавливать вам имплантаты.



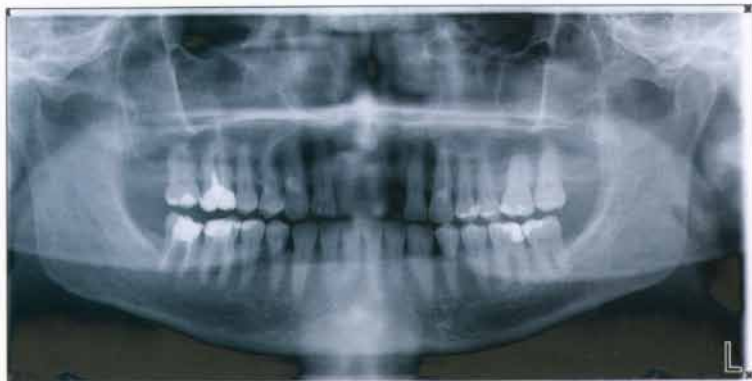*Рисунок 41 (a, b, c, d). Удаление бокового резца слева на верхней челюсти и одномоментная установка имплантата с изготовлением временной коронки в день операции.*

### **Отсроченная имплантация**

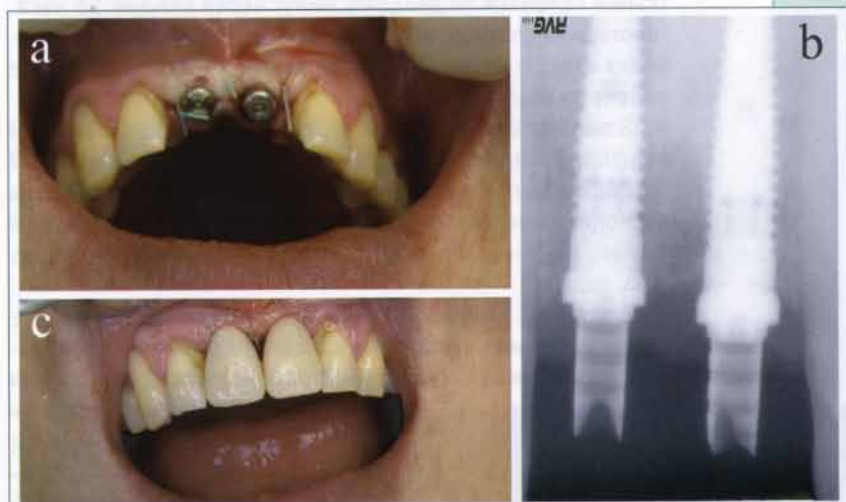Это имплантация, производимая через несколько месяцев после удаления зуба.

Отсроченная имплантация происходит в том случае, если лунка зуба была инфицирована или значительно травмирована в момент удаления: для благополучного завершения лечения лучше отложить имплантацию на некоторое время.

После удаления зуба неминуемо возникает атрофия лун-



*Рисунок 42. Ортопантомограмма до лечения. Отсутствуют оба центральных резца верхней челюсти.*



*Рисунок 43 (а, b, с). Установка двух имплантатов вместо центральных резцов и изготовление временных коронок в день операции.*

ки. Это значит, что рассасываются ее края, она уменьшается в ширину. Ну а если был дефицит кости изначально, то после удаления зуба он только увеличится.

Для возвращения параметров кости необходима костная пластика.

С целью правильного проведения имплантации заблаговременно подбираются имплантаты, согласно ширине и высоте кости. При необходимости в момент установки имп-



лантатов готовится богатая тромбоцитами плазма, содержащая факторы роста. Она помогает послеоперационной ране быстрее затянуться и восстановиться.

### **Послеоперационный период**

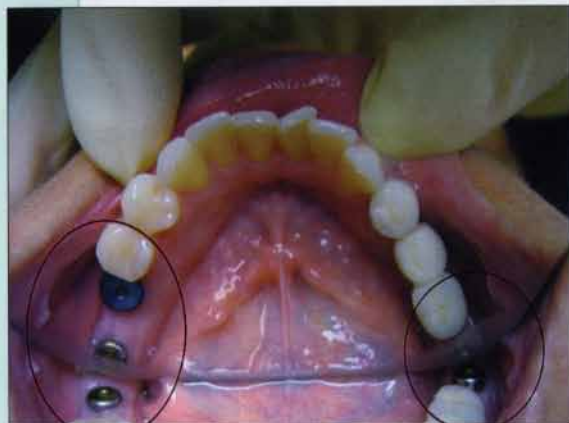
В послеоперационном периоде пациент продолжает прием антибиотиков, болеутоляющих и противоотечных препаратов согласно указаниям врача. Попутно в некоторых случаях назначаются ротовые ванночки раствором хлоргексидина или ванночки отварами трав.

В первые сутки нельзя спать на стороне операции, в день операции на щеке следует держать лед через слой нетканой салфетки по двадцать минут через каждые 1,5 часа. Гипотермия (лед), поможет снизить вероятность возникновения отека и кровотечения. Чем меньше отек, тем быстрее пойдет заживление.

В течение 3-5 дней после имплантации может быть дискомфорт в виде отека, кровоточивости и незначительных болей. Кровоточивость продолжается не более 2 дней, отек проходит в среднем 3 дня, синяк (гематома) — в течение 5-7 дней. Контрольные осмотры могут быть назначены через одну неделю.

Спустя 10-14 дней после операции происходит снятие швов. В течение периода заживления, как и после операции, необходимо чистить зубы, в том числе и сектор операции.

Если в имплантаты установлены части, выступающие над десной, их тоже необходимо чистить, просто более аккуратно и бережно.



**Рисунок 44.** Заживляющие абатменты (формирователи десны) на имплантатах на нижней челюсти.

В каждом конкретном случае назначается индивидуальный график контрольных осмотров, на которых доктор оценивает состояние десны, костной ткани. При необходимости проводится рентгенологическое обследование. Эти осмотры очень важны, так как они помогают выявить на ранних этапах возможные проблемы.

### **Костная пластика и пластика мягких тканей**

Как уже говорилось, костная пластика проводится в случаях недостатка объема костной ткани. Впрочем, как и пластика десневого края для улучшения эстетики.

### **Немедленная нагрузка**

Возможность нагружать имплантат сразу после установки (немедленная нагрузка), позволяет предложить пациентам больше возможностей для протезирования и скорейшего воссоздания эстетики, это значит, что вам не придется ходить без зуба или пользоваться временным съемным протезом.

### **Второй этап имплантации**

Второй хирургический этап может быть объединен с первым или проведен самостоятельно через 4-6 месяцев после имплантации. Он заключается в разрезе десны над имплантатом и постановке формирователя десневой манжетки.

Заживление после второго этапа длится около 3-х дней. За это время проходят все неприятные ощущения, но работать с имплантатами можно только через 2-3 недели. Это связано с перестройкой десны.

О контрольных осмотрах и их периодичности мы говорили ранее.

### **Ортопедический этап — протезирование**

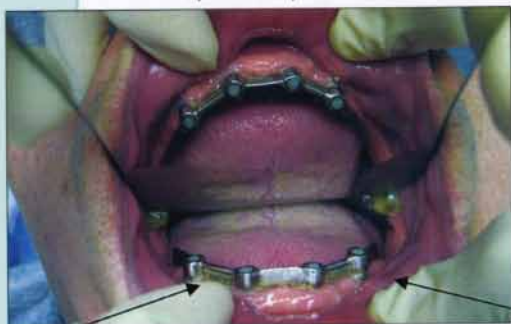Мне кажется, нет смысла подробно останавливаться на этом этапе. Дело в том, что некоторых видов протезирования на имплантатах мы коснулись выше, а тот протез, что

более всего вам подходит, лучше обсудить с опытным стоматологом-ортопедом.

По прошествии положенного времени для приживления имплантатов, после рентгенологического контроля и второго этапа начинается долгожданный этап протезирования. На имплантаты устанавливается ортопедическая часть. Результатом такой длительной подготовки являются высокоэстетичные протезы, эстетически и функционально восполняющие отсутствующие зубы.

### Гигиена полости рта

Когда закончилось протезирование и пациенту в полость рта зафиксированы новые зубы, начинается следующий этап, в котором главный герой и режиссер одно лицо — пациент.



*Рисунок 45. Балка на имплантатах на нижней челюсти, покрытая мягким налетом и «зубным» камнем.*

Забота о своих зубах, длительность функционирования имплантатов и протезной конструкции теперь полностью ложатся на пациента. Зубной налет и зубной камень провоцируют размножение и распространение микробов, а они приводят к воспалению десны вокруг зубов и имплантатов. Пациент может увеличить или сократить срок службы имплантатов.

Гигиена полости рта у пациентов с имплантатами складывается из двух частей:

- самостоятельная гигиена полости рта (осуществляется пациентом),
- профессиональная гигиена полости рта (осуществляется врачом-стоматологом и/или гигиенистом).

Индивидуальная гигиена полости рта пациента, прошедшего имплантологическое лечение, представляет собой мощный комплекс с использованием современных гигиенических средств. В первую очередь, необходимо выбрать зубную щетку и зубную пасту, ведь от их эффектив-



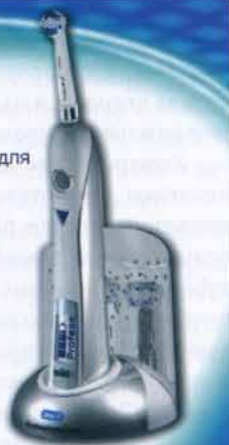**Oral-B** PROFESSIONAL CARE 9000™  
**TRIUMPH**  
SMART TECHNOLOGY...BRILLIANT RESULTS™

#### Уникальная технология Smart Chip

- Сообщает, когда истекли рекомендованные для чистки две минуты
- Контроль износа насадки (говорит о необходимости заменить насадку)
- Позволяет индивидуально подобрать режим чистки

#### Портативное зарядное устройство SmartPlug

- Индикатор уровня заряда отражается на цифровом дисплее
- Основа не нужна для зарядки, она легко снимается



**Oral-B**

Copyright 2004 Oral-B. All rights reserved. No trademark is intended and no liability is to be assumed or accepted with the content of Oral-B®.

**Рисунок 46.** Щетка Oral-B Triumph и насадка FlossAction.

ности будет зависеть качество удаления налета. Наиболее эффективна щетка с многоуровневым щеточным полем, силовым выступом и индикацией степени износа. За счет силового выступа значительно лучше очищается пространство под протезом. Щетка должна быть подобрана по размеру в соответствии с величиной полости рта и размером зубов. Предпочтение отдается щетине средней степени жесткости, но если имеется незначительная реакция зубов на холодное (горячее), кислое (сладкое) или другие внешние раздражители, следует пользоваться щеткой типа «Soft».

Это основные параметры, позволяющие значительно повысить очищающую эффективность зубной щетки и переводящие ее из гигиенических в ранг профилактических.

Мы рекомендуем вам электрические щетки Oral-B, которые помогают эффективно и бережно удалять зубной налет, и зубную пасту Blend-a-med Complete 7, обеспечивающую комплексный уход за полостью рта.

Группа паст Blend-a-med Complete 7 помогает эффективно бороться с основными стоматологическими проблемами, такими как бактериальный зубной налет, кариес коронки и корня, заболевания пародонта, пигментированный зубной налет, неприятный запах изо рта.

Превосходное качество гигиены полости рта обеспечивает электрическая зубная щетка Oral-B Triumph, новейшие технологии позволяют эффективно удалять налет, ухаживать за деснами, а насадка FlossAction обеспечивает очищение межзубных промежутков.

Электрические щетки Oral-B Professional Care 8500 обеспечивают замечательный результат, так как пульсирующие движения головки разрыхляют зубной налет, а возвратно-вращательные движения легко удаляют его с поверхности зуба и из межзубных промежутков. Комплект насадок обеспечивает комплексный уход за полостью рта. Малопучковую насадку Interspace мы рекомендуем использовать для очищения межзубных промежутков.

Если Вы привыкли чистить зубы обычной зубной щеткой, рекомендуем использовать Oral-B Pulsar, эта мануальная щетка с технологией пульсирующей чистки эффективно очищает межзубные промежутки.



**Oral-B**  
**PULSAR™**

- ✓ Эффективно чистит зубы
- ✓ Осуществляет функцию флоссинга
- ✓ Работает на батарейке

**Pulsar эффективно удаляет налет и остатки пищи, обеспечивает здоровье зубам и бережный уход за деснами**

**Oral-B**

Рисунок 47. Щетка Oral-B Pulsar.

Отлично себя зарекомендовала мануальная зубная щетка Oral-B CrossAction Vitalizer. Перекрещивающиеся пучки щетинок щетки глубоко проникают между зубами, обеспечивая чистоту, а мягкие резиновые стимуляторы бережно осуществляют массаж десен.

Необходимо чистить не только зубы, но и выступающие над десной части имплантатов, а также протезы, если они имеются. Важно соблюдать технику чистки электрической или мануальной щеткой, при этом выбирать щетку с мягкой щетиной. Осуществлять гигиенические процедуры необходимо не менее двух раз в день: утром после завтрака и вечером перед сном в течение как минимум двух минут.

Зубная щетка и зубная паста — основные, но не единственные средства индивидуальной гигиены полости рта. Даже самая хорошая щетка иногда не справляется с вычищением налета между зубами. Поэтому эти зоны требуют особого внимания, а значит, вам необходимо пользоваться зубной нитью (флоссом) каждый день. Чистка производится между десной и нижней частью протеза или абатмента.

Зубная нить Oral-B Satin Floss благодаря своей структуре легко проникает даже между плотно стоящими зубами и эффективно удаляет налет. Эта нить не рвется между зубами и не волокнится. Зубная лента Oral-B Satin tape имеет более широкое волокно и идеальна для тех, кто только начинает пользоваться нитью и у кого широкие межзубные промежутки. Регулярное использование зубной нити позволит снизить риск появления кариеса, заболеваний десен и кровоточивости.

Для пациентов с мостовидными протезами и имплантатами необходимо использовать комплект дополнительных средств, таких как Super Floss, межзубная щетка Interdental set с ершиками. Super Floss предназначен для ухода за мостовидными протезами, брекет-системами, имплантатами. Сама нить состоит из трех частей, переходящих одна в другую: плотное волокно для проведения суперфлосса под или между конструкциями, широкое пористое волокно для удаления налета и остатков пищи



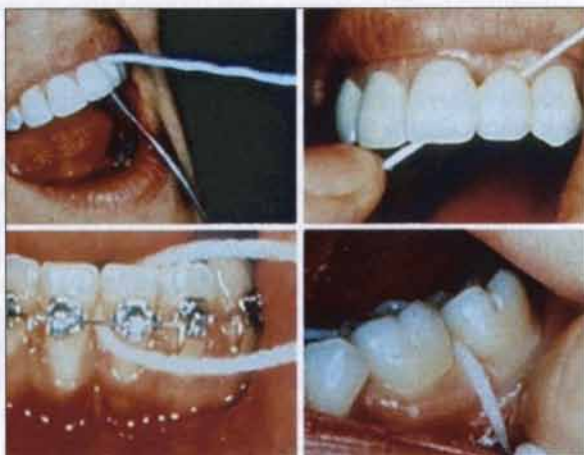Рисунок 48. Зубные нити.



и третья часть — обычный флосс для чистки нормальных межзубных промежутков. Межзубная щетка Interdental set рекомендуется в тех же случаях, что и суперфлосс. В комплект входит два вида ершиков: конические — для более широких межзубных промежутков (чаще при брекет-системах) и цилиндрические — для более узких межзубных промежутков (при мостовидных протезах, имплантатах).



**Рисунок 49.**  
Упаковка  
суперфлосса.



**Рисунок 50.** Методика применения суперфлосса.

Interdental Set — межзубная щетка, идеально подходит для очистки:

- широких межзубных промежутков,
- мостовидных протезов, коронок,
- имплантатов,
- ортодонтических конструкций.

Два вида ершиков:

- конические — для более широких межзубных промежутков,
- цилиндрические — для более узких межзубных промежутков.

Ополаскиватели для полости рта должны завершать гигиенические процедуры, это идеальное дополнение к ежедневной чистке зубов щеткой и нитью. Большинство современных ополаскивателей для полости рта содержат в каче-

стве антибактериального средства низкий процент хлоргексидина или цетилпиридинхлорид.

Ополаскиватель для полости рта Oral-B Advantage предназначен для снижения образования зубного налета и позволяет снизить риск возникновения кариеса, великолепно дезодорирует и

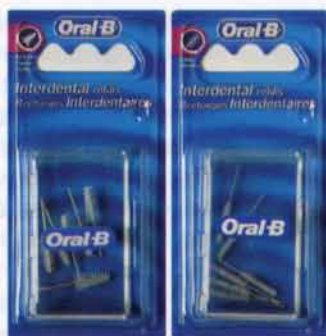

Рисунок 51. Межзубная щетка.

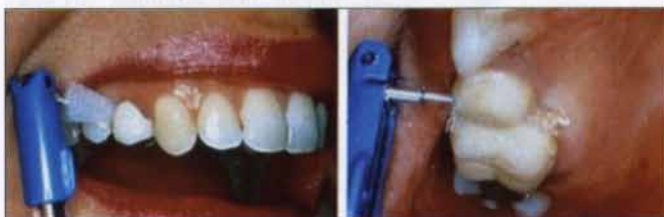

Рисунок 52. Применение межзубной щетки.

очищает полость рта. В состав ополаскивателя Oral-B Advantage входит активный ингредиент — цетилпиридинхлорид (СПС), который обеспечивает профилактику воспаления десен, а фторид натрия 0,05% — эффективную защиту от кариеса.

Наиболее оптимальный вариант для полоскания — это ополаскиватели безалкогольные, содержащие экстракты и масла растений и обладающие противовоспалительным, противомикробным, вяжущим, дезодорирующим действием.

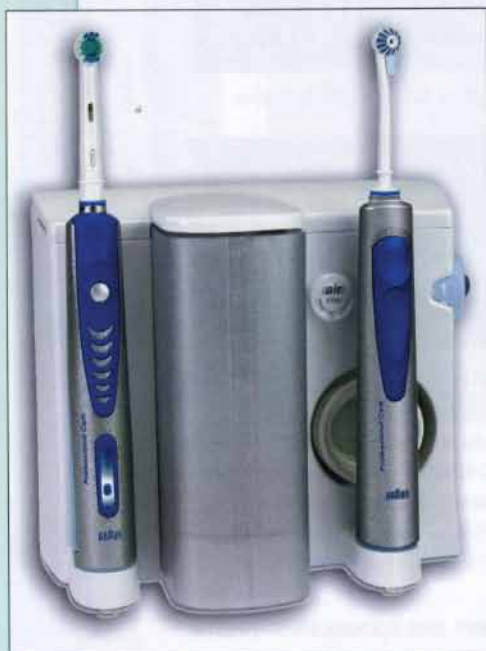Клинически доказано, что снижение кариеса под действием ополаскивателя на 40%, больше, чем при простой чистке зубов щеткой, даже с фтористой зубной пастой.

В настоящее время появились ирригаторы для полости рта (дентальные ирригационные системы). Они хорошо вымывают остатки пищи из труднодоступных межзубных

Рисунок 53. Ополаскиватель для полости рта.



пространств. Для дополнительного и более тщательного ухода за зубами и деснами мы рекомендуем использовать ирригатор Oral-B ProfessionalCare 8500 OxyJet. Благодаря напору струи воды и воздуха происходит очищение межзубных промежутков и осуществляется гидромассаж десен. Идеально подходит для профилактики заболеваний полости рта, а также для ухода за ортодонтическими, ортопедическими конструкциями и имплантатами.



**Рисунок 54.** Oral-B Professional Care 8500 OxyJet Center. Ирригатор для полости рта с микропузырьковой технологией и электрическая зубная щетка, которая массирует десна, удаляет остатки пищи, частицы налета, бактерии под напором водяной струи.

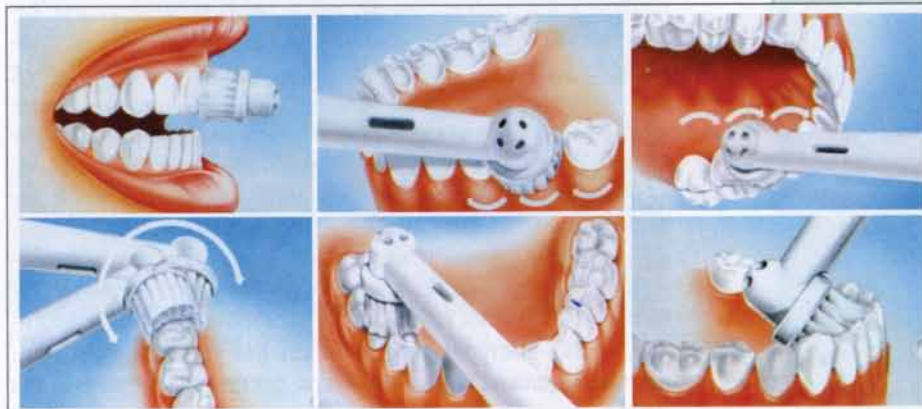
Очень важной и удобной вещью, способствующей правильному и качественному уходу за полостью рта, особенно при наличии несъемных зубных протезов, является Braun Oral-B OxyJet 3D Center, в комплект входит электрощетка 3D и ирригатор OxyJet. Особенностью ирригатора является наличие в головке-насадке микротурбины, которая насыщает водяной поток микропузырьками воздуха, благодаря которым лучше очищаются пространства под телами мостовидных протезов, промежутки под искусственными коронками, что обеспечивает оптимальный уход за зубами и фиксированными на них протезами.

## Как правильно чистить зубы

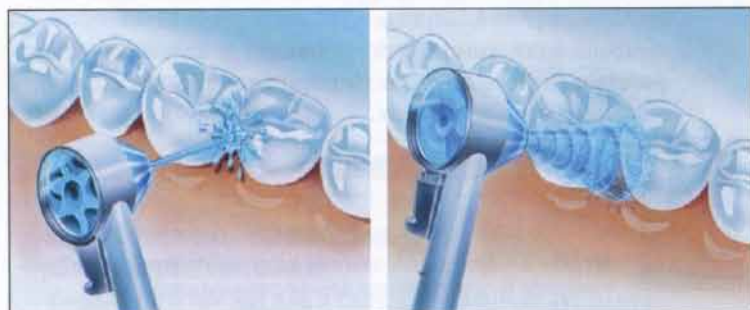Зубной налет — бесцветная пленка из бактерий и пищевых остатков. Это самый большой враг зубов. Налет и микробы вызывают развитие кариеса, воспаления десны, поте-



ри зубов. Чтобы удалить налет, необходимо пользоваться комплексом из средств гигиены. С помощью зубной щетки и пасты удаляется налет, остатки пищи с наружной, жевательной и внутренней поверхностей зубов и ортопедических конструкций. Ирригатор для полости рта и зубная нить очищают труднодоступные поверхности рядом стоящих зубов и межзубные пространства. Для адекватного уровня гигиены полости рта и сохранения и поддержания здоровья зубов и десен необходимо чистить зубы два раза в день в течение не менее 2-х минут.



**Рисунок 55.** Методика чистки зубов электрической зубной щеткой.



**Рисунок 56.** Два режима работы ирригатора — постоянная струя и «микротурбина»:

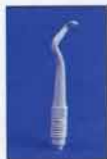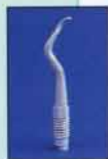Время чистки протезов или коронок на имплантатах не должно быть короче времени чистки естественных зубов, несмотря на то, что зубы на имплантатах сделаны из керамики и металла. Профессиональная гигиена полости рта с имплантатами строится из нескольких приемов, обеспечивающих длительность функционирования конструкций.

### **Контрольные осмотры, или сервисное обслуживание**

Осмотр пародонтолога должен проходить не реже одного раза в 6 месяцев. Иногда, когда гигиена полости рта находится на невысоком уровне или имеются какие-либо заболевания пародонта (поддерживающего аппарата зуба), либо пациент постоянно принимает препараты, оказывающие негативное влияние на десну, то осмотры назначаются и чаще, до одного раза в 3-4 месяца.

Пародонтолог проверяет наличие зубных камней, налета, оценивает глубину зубодесневых карманов. При необходимости проводится комплекс мер по снятию зубных отложений и противовоспалительная терапия. Несмотря на значительную прочность имплантатов, коронок на них и протезов, чистка выступающих в полость рта частей и шеек имплантатов должна осуществляться достаточно бережно, так как полированные, гладкие части можно легко поцарапать в случае применения стандартных методов чистки. Это впоследствии будет способствовать накоплению зубного налета, а следовательно, и микроорганизмов, которые в свою очередь вызывают отек и кровоточивость слизистой оболочки десны вокруг имплантатов.

Для чистки этих частей применяются пластиковые, графитовые скелеры, кюреты. Чистка своих зубов осуществляется стандартным образом.

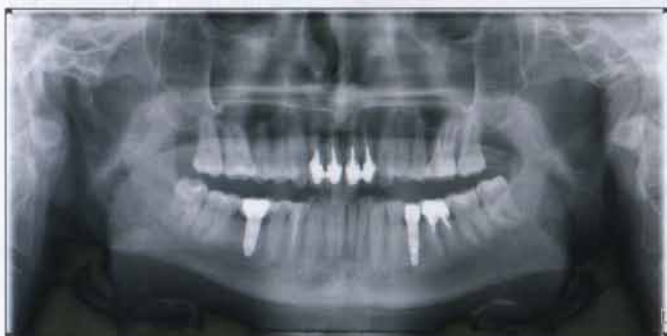

*Рисунок 57. Кюреты для очистки над- и поддесневой частей имплантатов (осуществляется врачом-стоматологом).*

Вторая обязательная часть — осмотр у имплантолога. Пациент, которому установлен хотя бы один имплантат,

должен регулярно посещать своего хирурга с целью контрольных осмотров. В этом смысле хирург и пациент связаны друг с другом до конца срока службы имплантата, т.е. очень надолго.

Один раз в 6 месяцев необходимо производить рентгенологическое обследование. Ортопантомограмма незаменима, когда хирург оценивает уровень костной ткани и ее структуру вокруг имплантатов. В случае необходимости контрольные осмотры могут быть назначены и чаще, если у пациента имеются факторы риска функционирования имплантатов.



*Рисунок 58. Контрольная ортопантомограмма через 12 месяцев после протезирования.*

И третье — ортопедическая составляющая, она очень важна для длительной службы имплантатов и конструкций на них. Врач-ортопед на контрольном осмотре проверяет смыкание зубов, целостность протезной конструкции.

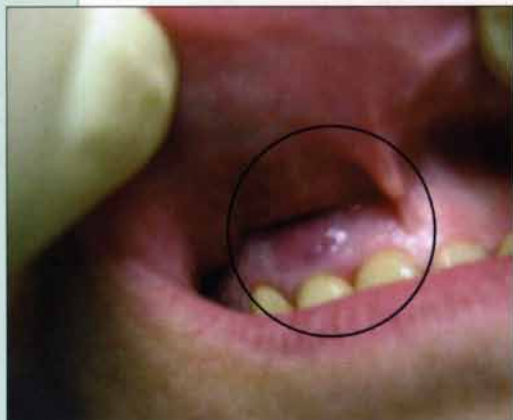При некоторых типах конструкций необходима периодическая замена. Если пациент вовремя не придет на контрольный осмотр, это может привести к потере опорных элементов. Поэтому контрольными осмотрами пренебрегать нельзя.

### **Проблемы, связанные с имплантатами**

Имплантаты так же, как и свои собственные зубы, нуждаются в постоянном уходе. При невыполнении предписаний врачей в полости рта может распространиться ин-



фекция, вызывающая кровоточивость десны, ее отек и припухлость. Если этот процесс не затягивать и вовремя обратиться к специалистам, его можно будет остановить.



**Рисунок 59.** Длительно существующее воспаление десны.

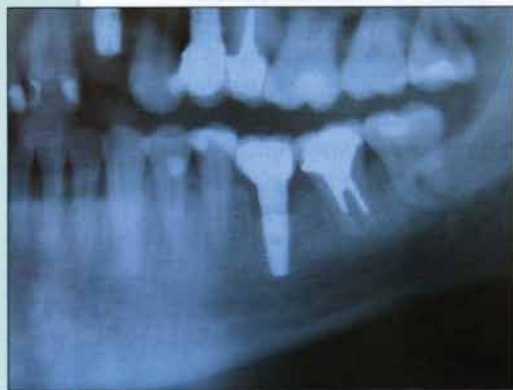Разорвать порочный круг может адекватная гигиена полости рта или обращение за помощью к врачу. Назначение антибактериальных препаратов в определенной степени поможет справиться с воспалением.

К сожалению, некоторые пациенты обращают внимание на гигиену только после того, как у них уже возникли проблемы.

Как правило, воспаление и кровоточивость десны при чистке зубов вызывает местную болезненность, и пациент эту область десны не чистит. А ведь отсутствие адекватной гигиены полости рта способствует дальнейшему прогрессированию воспаления. Получается замкнутый круг — области воспаления не вычищаются, воспаление поддерживается.

Если воспаление десны не прекратилось или ортопедическая конструкция потеряла точность, а также нет правильного контакта зубов между собой, может появиться следующая неприятность — утрата костной ткани.

Если имплантат неподвижен, то можно провести комплекс мер по его укреплению или попытаться восстановить утраченный объем костной ткани. Ну а если подвижен, то его уда-



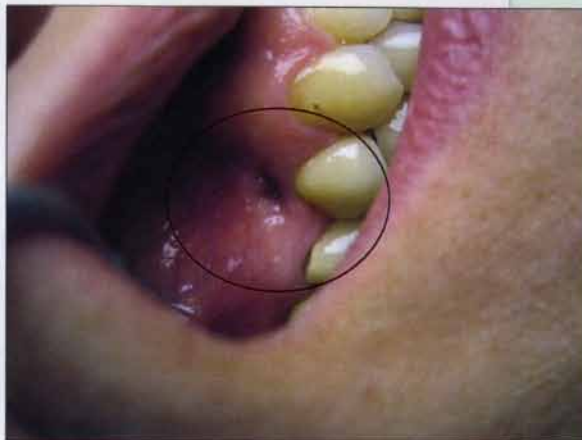**Рисунок 60.** Ортопантомограмма, показывающая утрату костной ткани вокруг имплантата.

ления уже не избежать.

В случае травмы, например, при автомобильной аварии, может произойти перелом коронки или вывих всего имплантата. Имплантаты, так же, как и собственные зубы, не обладают абсолютной прочностью, поэтому в отношении них действуют почти те же правила.

Человек стареет, организм в течение жизни меняется и приобретает какие-либо заболевания. Например, приобретенный сахарный диабет после имплантации может оказать влияние не только на имеющиеся зубы, но и на ранее установленные дентальные имплантаты. Если не следить за уровнем сахара в крови и не корректировать его, то поддерживающий аппарат своих зубов так же, как и имплантатов, будет поражаться с одинаковой частотой. Это приведет к появлению одновременно подвижности и зубов и имплантатов. Данной проблемы может и не возникнуть, если контролировать и корректировать сахар.

Невозможно предвидеть все, что случится в жизни. Быть в чем-то абсолютно уверенным нельзя, так же, как не может быть стопроцентной гарантии на что-либо по определению. И ни один хирург-имплантолог не может ее дать. Однако факты — вещь упрямая. По статистике, приживаются около 99% установленных имплантатов.



*Рисунок 61. Фото «окончатого» дефекта слизистой оболочки десны в области имплантата.*





## Глава 2. Отзывы пациентов.

Имплантаты установлены, зубы возвращены. Проведена огромная работа большой команды. Наступает период эксплуатации «новых зубов».

Итак, на этом официальная глава закончилась, и можно переходить к неофициальной. В главе «Отзывы» обычно пишут о том, как все здорово и хорошо, как происходит улучшение качества жизни. Приведу и я для примера один из текстов:

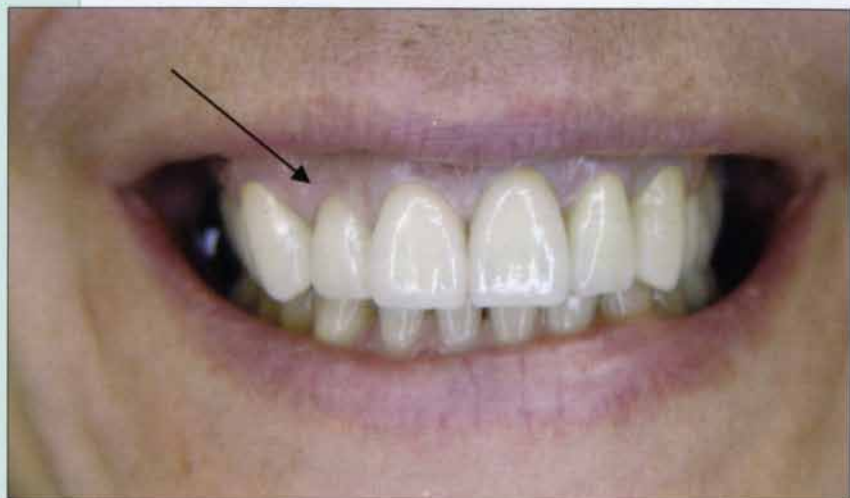
*«Огромное спасибо всем!!! Настоящие мастера своего дела. Как ни удивительно звучит, но я получил удовольствие от процесса лечения! Особо хочется отметить высочайший профессионализм коллектива. Благодаря вам, я теперь улыбаюсь во весь рот, не стесняясь. Вы вернули мне радость улыбки и избавили от комплекса (и протеза). Клиника должна гордиться таким мастером своего дела. Здоровья вам, благополучия и процветания!!! С уважением, Владимир, 23.03.2002 г.»*

Это лишь один из многих-многих случаев, наугад взятый из книги отзывов. Но я не хочу идти в том же направлении. На мой взгляд, гораздо лучше слов визуальный образ тех работ, что были выполнены. Стоматология как искусство. Сами по себе детали длинной цепочки отдельно друг от друга ничто. Но, собрав все вместе, мы создаем образ, картину. Именно она и воспринимается как итог.

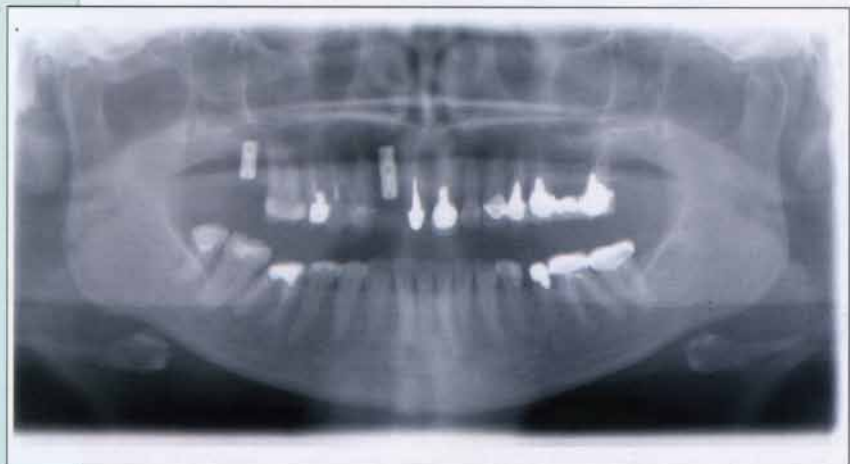
Хочу сказать несколько слов о рекламе имплантации как услуги. У обывателя должна кружиться голова от того количества стоматологических клиник, которые ему предлагают. С экрана телевизора говорят, что можно установить любые имплантаты да и протезы на них сразу. Рекламные постеры призывают ставить имплантаты по «новой методике». О чем они? Да сложно сказать... Нет двух, абсолютно одинаковых людей. Нет унифицированных подходов для всех — подход должен быть только индивидуальным.

Взамен пустого сотрясения воздуха я хочу показать фотографии реальных клинических случаев:

I.

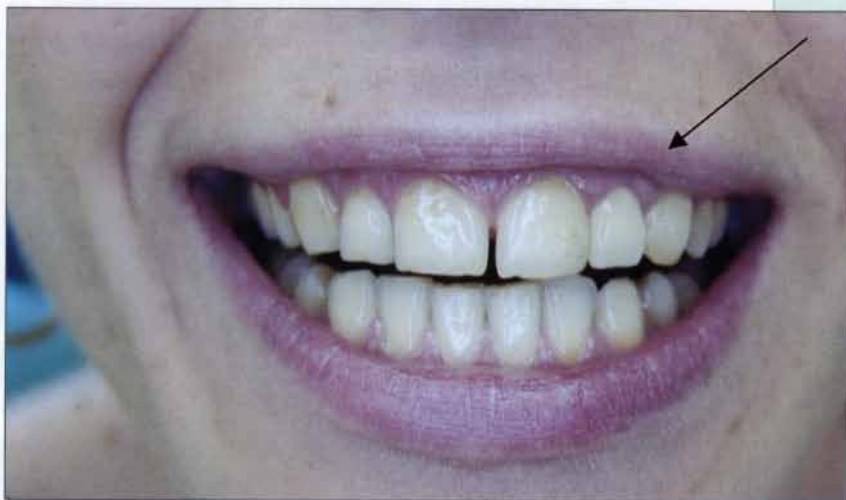

*Рисунок 1. Коронка на имплантате в позиции второго зуба справа.*

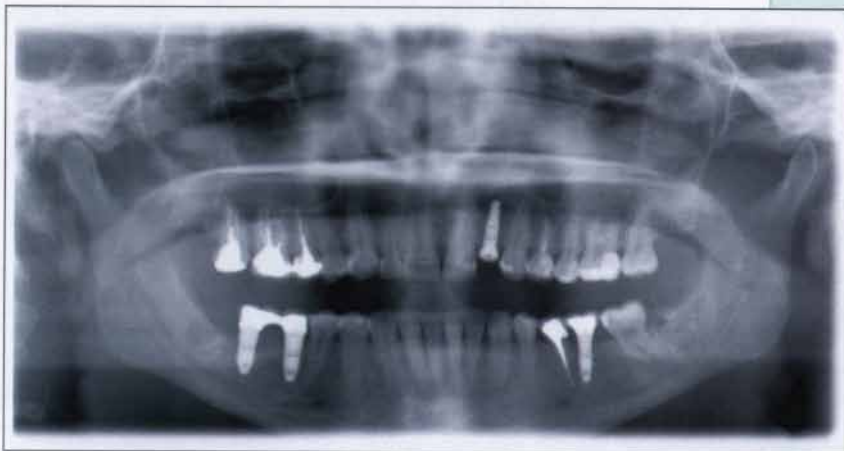

*Рисунок 2. Панорамный снимок после имплантации.*

II.



*Рисунок 1. Эстетика коронки на имплантате в области второго зуба верхней челюсти слева.*



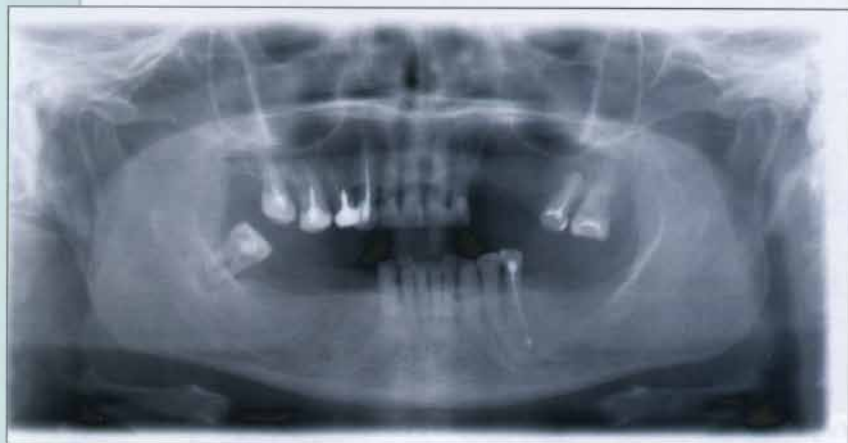*Рисунок 2. Ортопантомограмма после имплантации той же пациентки.*

www.dentim.ru

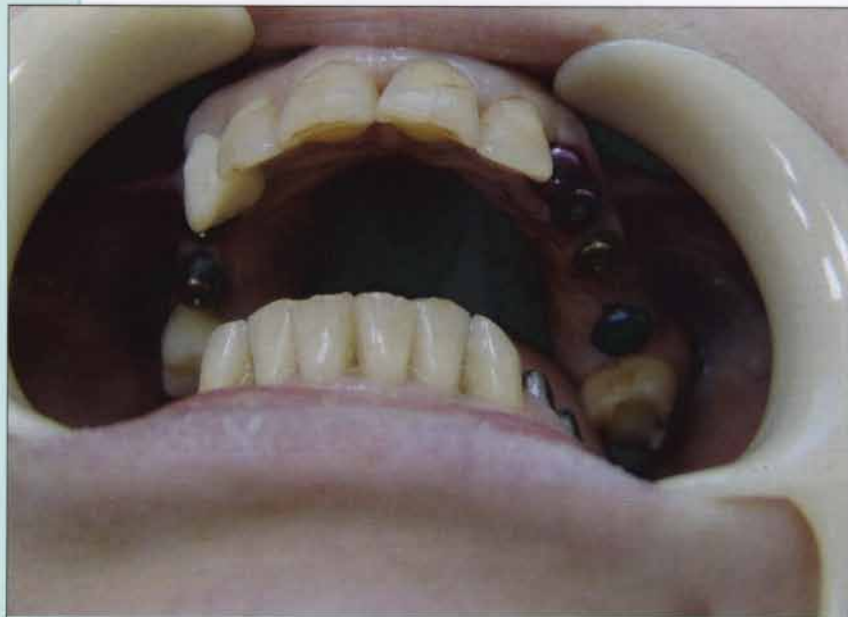

### III.

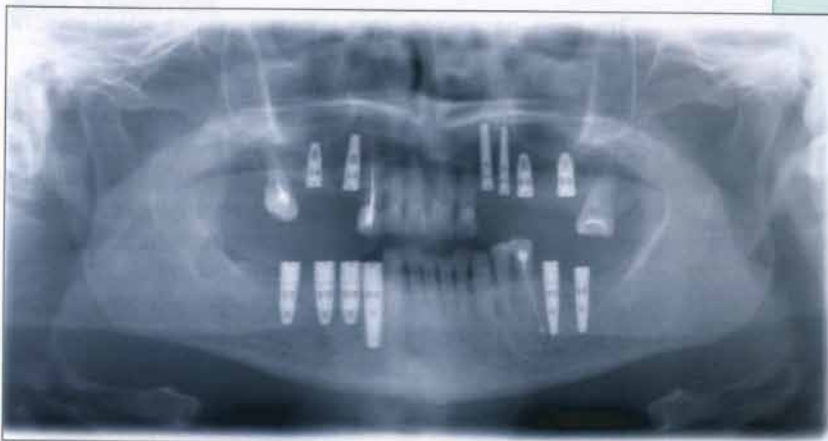
Восстановление утраченных зубов возможно не только у передней группы зубов. Боковые зубы тоже восстанавливаются имплантатами.



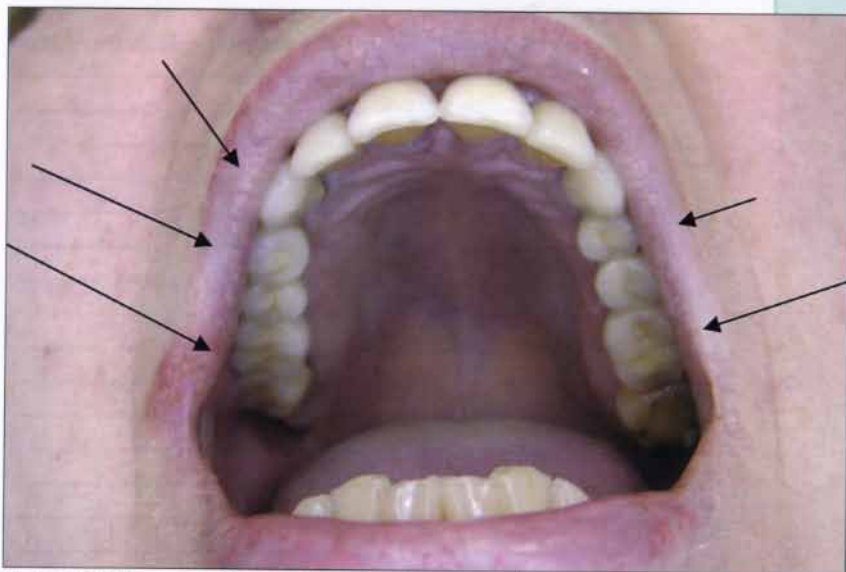
*Рисунок 1. До лечения.*



*Рисунок 2. После имплантации.*



**Рисунок 3.** Ортопантомограмма после имплантации.



**Рисунок 4.** Вид «новых зубов» в боковых отделах верхней челюсти через 3,5 года.

Это лишь малая толика, иллюстрирующая возможности стоматологической имплантации на разных зубах.

Взяв за основу схему, придуманную самой природой, мы можем добиваться хороших эстетических и функциональных результатов. Но необходимо понимать, что не все зависит от отличной имплантационной системы, современного оборудования и квалифицированного медицинского персонала, хотя это крайне важно. Больше половины успеха долгосрочного функционирования — правильный подход к последующей эксплуатации, контрольные осмотры у врачей-специалистов, своевременное обращение к ним в случае возникновения проблем.

Надеюсь, что после прочтения этой книги у вас не осталось «белых пятен» в имплантологическом образовании.

Ну а если возникли вопросы — пишите, буду рад ответить: [azarin@stom.ru](mailto:azarin@stom.ru).

*С уважением, Георгий Азарин*

